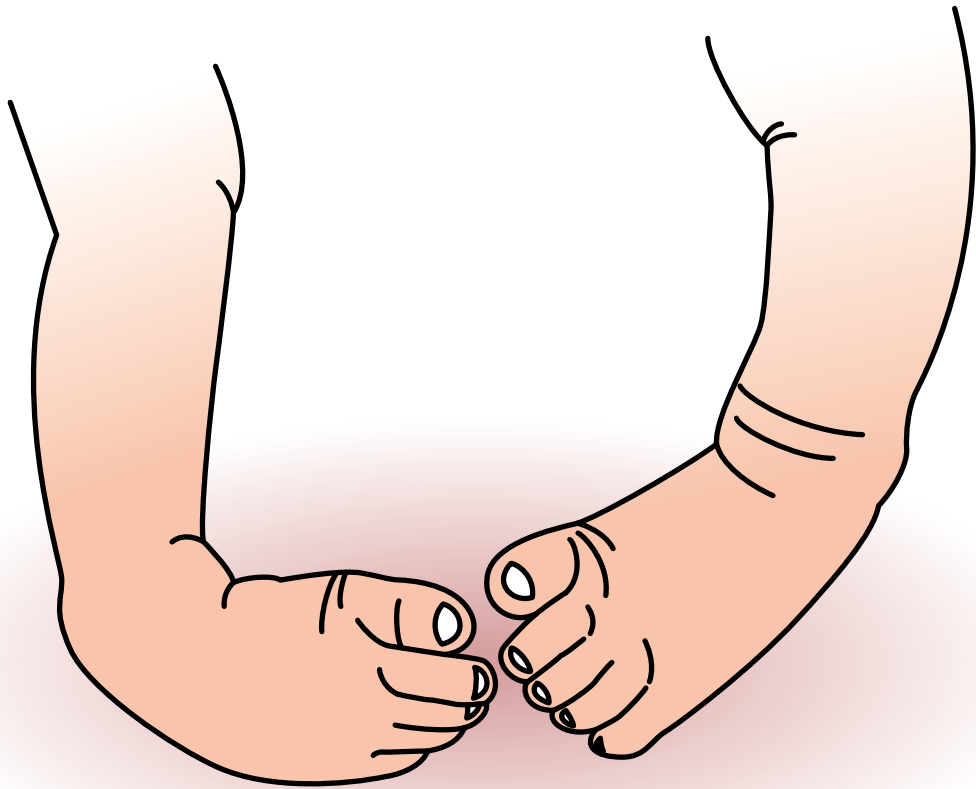


先天性
内反足



先天性内反足

症状

- ◆ 生下時に足の先が内底側を、足底が内側を向く変形を示し、硬く拘縮があり容易に徒手矯正できない。本来、先天性内反足は麻痺のない例を言うが、後に麻痺性内反足と診断される例もある。成長期、成人期に変形が遺残すると足の前外側縁で立ち、踵は尖足位となって接地できなくなる。歩行時はつま先が内側を向く内曲歩行 (toe-in-gait) を呈する。足根骨間の関節炎、中足骨の疲労骨折などにより痛みを生じる。
- ◆ 変形が高度になると足底外側に胼胝、潰瘍を形成し、骨髄炎の原因になる。



新生児期

成人期

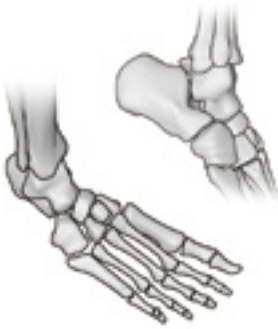原因病態

◆原因

原因は不明である。遺伝子の関与があると考えられている。

◆病態

病態の基本をなすのは①足の変形と②軟部組織の短縮・拘縮、③成長障害の3点である。変形は1)尖足、2)内反、3)内転、4)凹足からなり、この変形を作っているのは足根骨間の配列異常と、足根骨に対する中足骨の配列異常である。軟部組織の短縮・拘縮は筋・腱・靭帯・関節包に生じて変形の維持に働いている。アキレス腱を含む下腿三頭筋の遠位部は膠原線維が多く存在し、硬く短い。成長障害は疾患成立時に生じているものと治療過程で医原性に生じるものがある。軟部組織には線維組織の形成傾向があり、再発や手術侵襲に起因する拘縮の原因になる。



診断

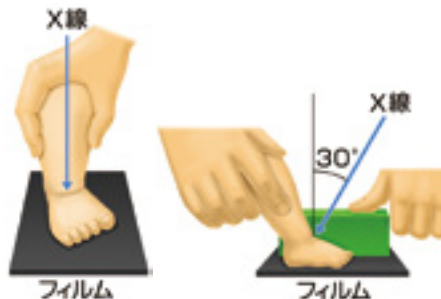
◆以下の基準に合致したときに、先天性内反足と診断できる。

- 尖足、内反、内転、凹足の変形を示し、踵骨高位を認める。
- 麻痺が無い。
- 足根骨に中心を合わせた X 線背底像で、距骨と踵骨は重なる部分が大きく、踵骨は内転している。最大背屈側面像では距骨と踵骨は並行に近く並び、底屈位になっている。
- 鑑別診断として先天性内転足、麻痺性内反足、アルトログリポージス、うつ伏せ寝症候群、下腿内反・内捻症、大腿骨過前捻角症候群がある。

■撮影法

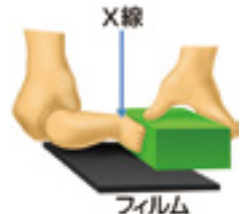背底像

照射軸を冠状面でフィルムに垂直においた下腿と一致させ、矢状面で前方に 30° 傾け、後足部に向ける。足部を内側から発泡スチロールなどで押さえ、可及的外転・外反位とする。



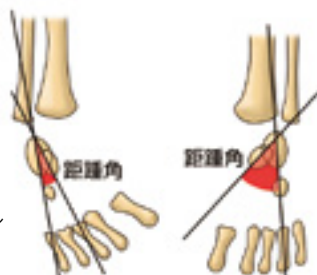
最大背屈側面像

照射軸を内・外果を通る軸とし、最大背屈・外転・外反位で撮影する。板状の発泡スチロールを足底全面に当て後足部で背屈させ、前足部だけを背屈 (みせかけの背屈) しない。

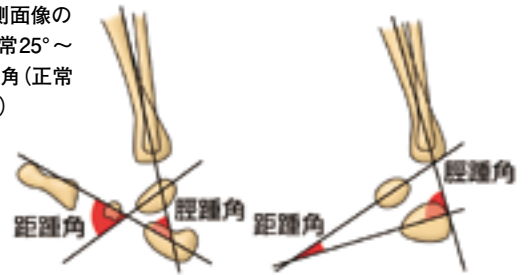


■計測法

背底像 (正面像) の距踵角 (正常 30° ~ 55°)



最大背屈側面像の距踵角 (正常 25° ~ 50°)、脛踵角 (正常 10° ~ 40°)



北 純「整形外科臨床パサージュ9 足の痛みクリニックプラクティス」先天性内反足 P.309-③,310-④
中山書店 <2011> より引用改変