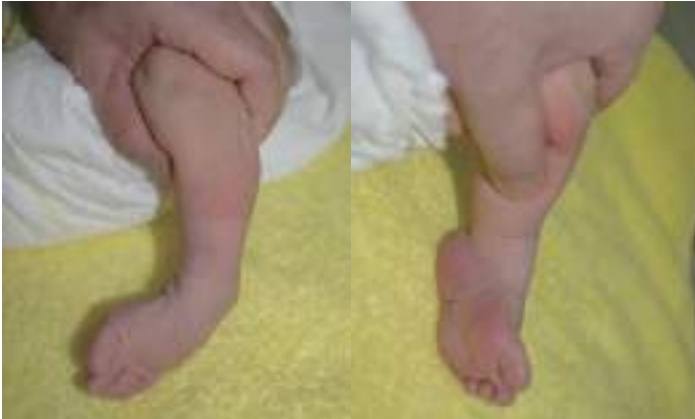

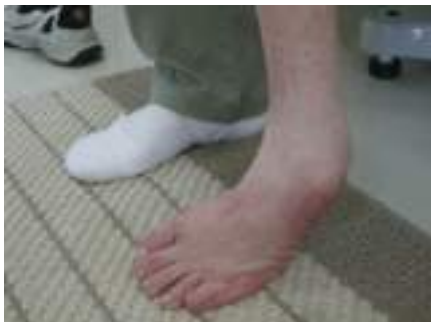先天性内反足

● 症状



足の先が内下方を向く

足の裏が内側を向く



足の前外側で立ち、踵が浮く

●先天性内反足とは—

生まれたときに足の先が内側と下を向き、足の裏が内側を向いてへこんだ変形を示す病気です。全体に硬く、簡単には手で矯正できません。本来、先天性内反足は麻痺のない例を言いますが、後に麻痺性内反足と診断される例もあります。

●症状

成長期や成人期に変形が残ると、足の前外側で立ち、踵は上がって床に着けなくなります。

歩行時はつま先が内側を向く内曲歩行 (toe-in-gait) を示します。関節炎、疲労骨折などにより痛みを生じます。

また、足の裏にタコ (胼胝) や皮膚の潰瘍ができて、痛みの原因になったり、細菌による感染を生じる原因になります。

●原因・病態

●原因

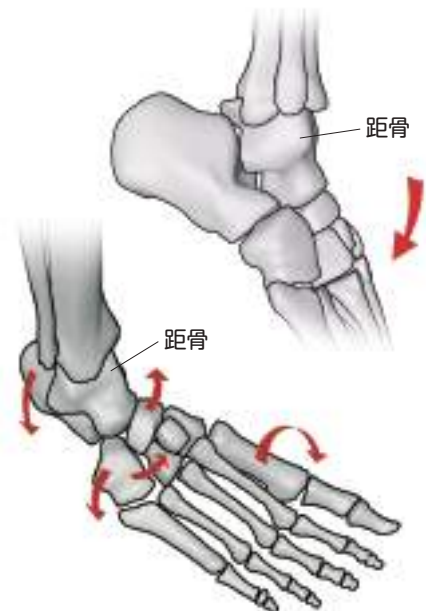
原因は不明です。

●病態

病気の基本は、①足の変形と②軟部組織の短縮・拘縮、③成長障害の3点です。

変形の構成は、1) 尖足 (足が下を向いている)、2) 内反 (足の裏が内側を向く)、3) 内転 (足の先が内側を向く)、4) 凹足 (足の裏がへこんでいる) の4つからなり、この変形を作っているのは骨の配列異常です。内反足では足の骨がすべて下を向き、これらの骨の最も上にある距骨の周りに他の骨が内側に移動しています。また前足部の内側部分が内下方に曲がっています。軟部組織の短縮・拘縮は、筋・腱・靭帯・関節包に生じて変形を戻りにくくしています。

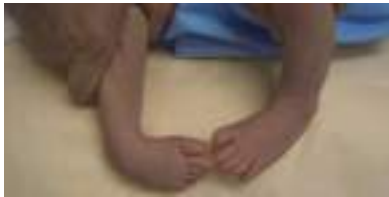生まれたときに生じているので、後に多少足が小さく育つときがあります。



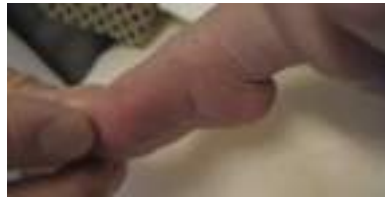診断

●以下の症状が認められた場合、先天性内反足と診断されます。

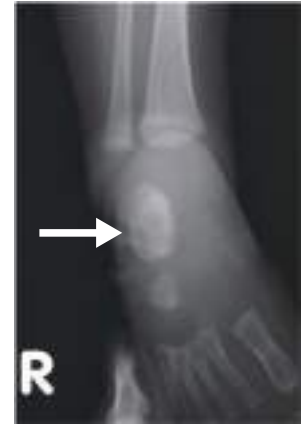- 尖足(足が下を向いている)、内反(足の裏が内側を向く)、内転(足の先が内側を向く)、凹足(足の裏がへこんでいる)の4つの変形があり、硬い。
- 麻痺が無い。
- レントゲン写真で内反足の足根骨の配列異常をみとめる。
- 他の疾患(先天性内転足、麻痺性内反足、アルトログリポーズ、うつ伏せ寝症候群、下腿内反・内捻症、大腿骨過前捻角症候群)を否定できる。



足の裏が内側を向き、足の先が内側を向く



足が下を向いて足の裏が凹んでいる



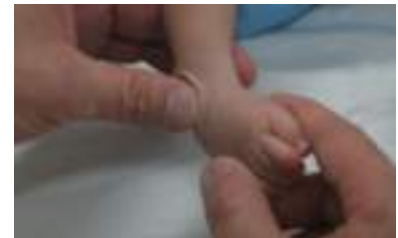後方の2つの骨(距骨と踵骨)が重なっている(矢印)

治療

●治療方法

初期治療

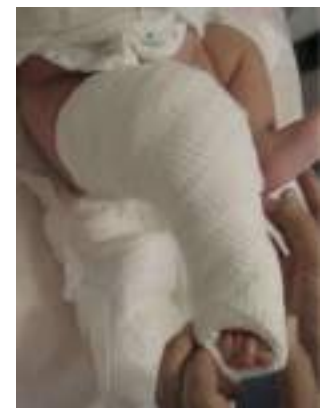- 自然治癒することは無く、治療が大きく遅れると難治性になるので、できるだけ生後早期に初期保存治療を開始します。
- 米国のアイオワ大学で Ponseti 教授が始めた方法が、多くの症例で満足な結果を得られるとされ、世界的に採用されています。
- 徒手矯正を4～7日ごとに行い、矯正位をギプスで保持します。
- まず凹足を矯正し、次に内反、内転を、最後に尖足を矯正します。
- 足関節より下が矯正され、70°外向きに回旋できるようになった段階で、足関節が15°背屈(つま先が上を向く)できなければ、アキレス腱を切る手術を行います。
- その後は矯正位(足部を70°外旋、10°背屈)を保持する装具を4～5歳まで、主に睡眠時(当初4カ月は1日23時間)に使用します。



徒手による矯正



足部を70°外旋10°背屈保持する装具



ギプス固定

手術療法

- 多くの患者さんでアキレス腱を切る手術が必要です。重症で変形が残るときや再発性の場合は、広く腱・靭帯の延長・切離を行うことがあります。