

# 母趾種子骨障害

## 症状

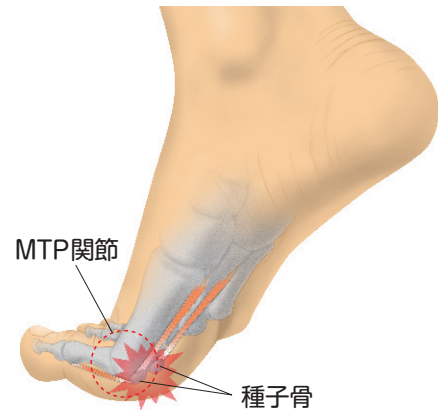
### 母趾種子骨障害とは—

母趾の種子骨は、母趾を屈曲する短母趾屈筋腱内の内側と外側に2つあり、母趾が大きな力を出せるように効率を上げたり、衝撃を吸収する役目をしています。この種子骨に炎症や骨折などが生じて、母趾の付け根の関節「第1中足趾節（MTP）関節」の足底側に疼痛や腫脹が生じる状態です。

### 症状

荷重時や、踏み返し動作で母趾を上へ反らす時に、MTP関節の足底側に痛みがあります。それによって歩行やスポーツなどに支障が生じます。

MTP関節の足底側に腫れと赤みや、押した時の痛みがあり、痛みのために母趾を上へ反らすのが困難になります。



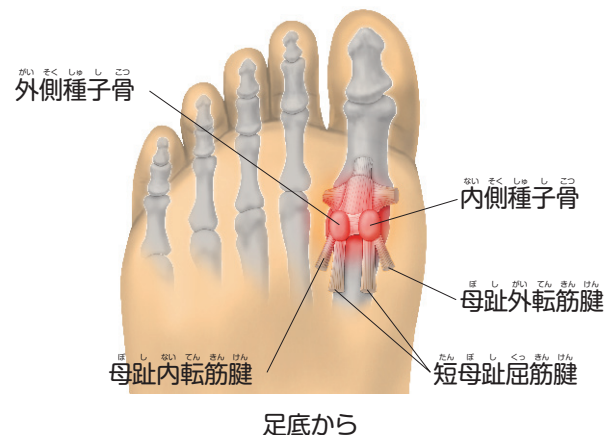
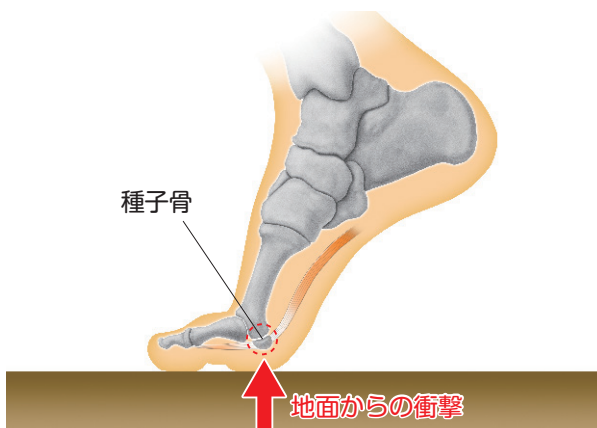
## 原因・病態

### 原因

よく走るスポーツや、踏み込み動作の多いスポーツや労働などで、強い外力や、繰り返すストレスがかかることにより発生します。MTP関節足底側にある2つの種子骨は、MTP関節屈曲力の効率をあげ、着地の衝撃をやわらげて、体重の50%以上を支えています。そのために、運動量が過多であったり、外反母趾や甲高の足などの変形があると障害が生じやすくなります。

### 病態

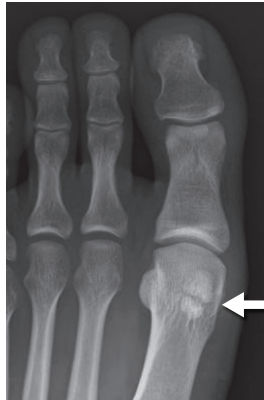障害の主なものは、急性の骨折、疲労骨折、炎症、二分種子骨、骨壊死、感染、関節症などがあります。



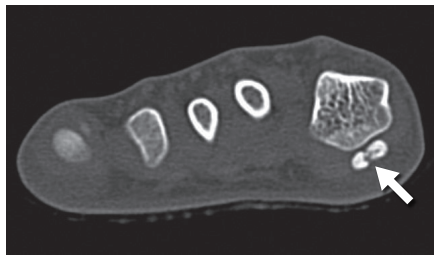
# 診断

以下の症状が認められた場合、母趾種子骨障害と診断されます。

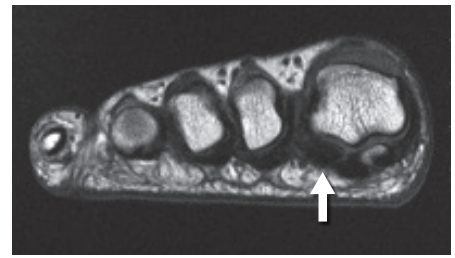
- 母趾付け根の関節（MTP関節）の足底側に腫れと痛みがある。
  - 母趾MTP関節の足底側に押すと痛いところがあり、母趾を上へ反らすと痛みがより強くなる。
  - 原因となる運動や労働をしてから症状が出現した。あるいは足に外反母趾などの変形がある。
- 画像検査で、種子骨の骨折や血流障害による壊死などが認められることもあります。



X線像 有症状の二分種子骨 24才 女性



CT 種子骨骨折 16才 男性



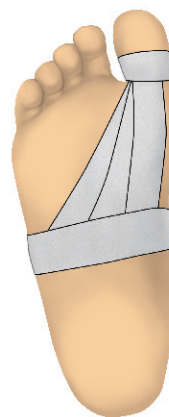
MRI 種子骨壊死 27才 男性

# 治療



保存療法が基本となります。

## 保存治療

- 原因となったスポーツや労働などを制限します。
- 炎症をおさえるために薬を使用します。
- 骨折などの場合は、固定や荷重をかける制限を行うこともあります。
- テーピングで母趾へのストレスを軽減したり、他趾との機能連携を改善します。
- クッション性の良い靴や、母趾が反りにくい靴底を選びます。
- 足底挿板で、痛む部分の除圧をします。
- 症状が軽快したら、再発予防のために足底腱膜のストレッチをします。

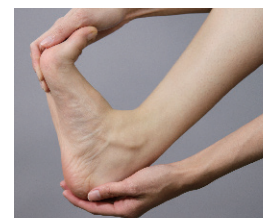

テーピング  
母趾の反りを制限



足底挿板

中足部パッド（白矢印）と  
母趾球部の除圧（黄矢印）



ストレッチ

## 手術療法

- しっかりと保存療法を行っても効果がない場合に考慮されます。  
手術療法には種子骨の全摘出術や部分摘出などがあります。

