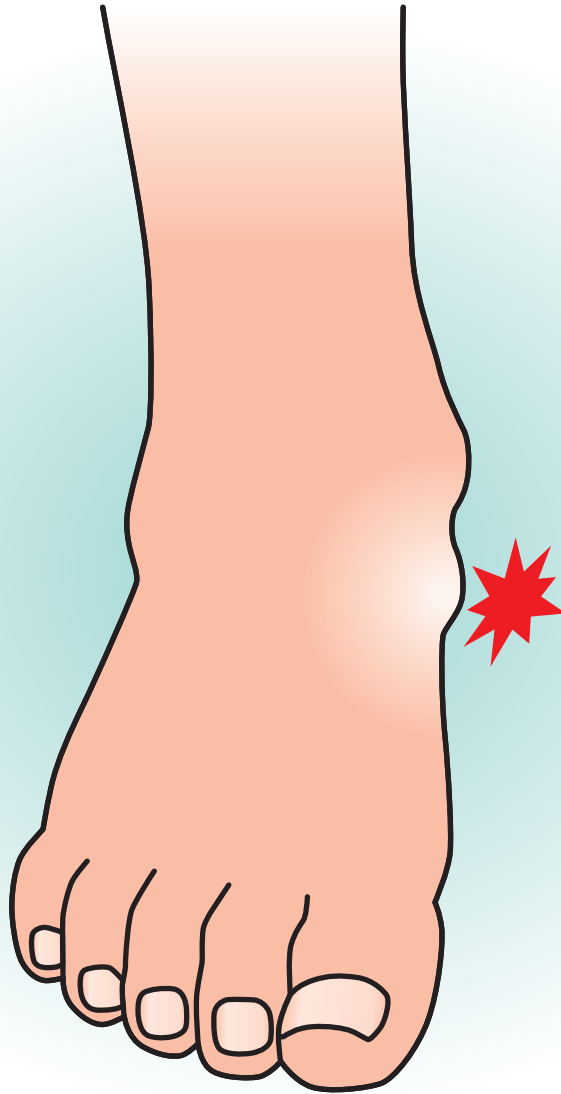


足 根 骨 癒 合 症



企画



日本足の外科学会

協賛

中外製薬株式会社

# 足根骨癒合症

## 症状

### ◆足根骨癒合症とは—

先天的に複数個の足根骨に癒合を認める疾患で、外傷や関節リウマチによる二次的な癒合は含まれない。

### ◆症状

第二次性徴期のスポーツ活動時や軽微な外傷を契機に癒合部位の疼痛として発症する。距踵骨癒合症では脛骨神経の絞扼性神経障害である足根管症候群を呈することもある。また、腓骨筋痙性亢進により重度の内がえし制限を認めることもある。

## 原因病態

### ◆原因

胎生期における足根骨原始間葉系の分節障害と考えられている。

### ◆病態

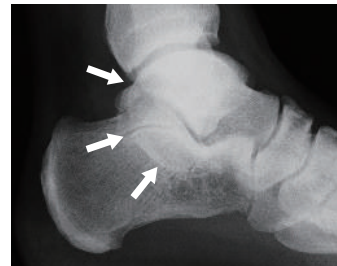癒合骨間の正常な動きが制限されて癒合した骨周囲の負荷が増大することが疼痛の原因となる。第二次性徴期に癒合部位が線維や軟骨成分の組織から骨組織に変化していくことで癒合部周囲の負荷が増大するために発症しやすくなる。癒合部位としては距骨・踵骨間、踵骨・舟状骨間、舟状骨・第1楔状骨間の順で頻度が高い。

## 診断

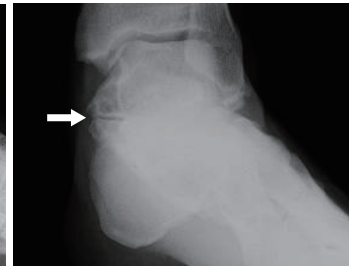画像検査にて癒合部位を特定する必要がある。

- ◆単純X線：距踵骨癒合症（足関節側面像：C-sign、足関節20度外旋位正面像：嘴状突出(図①)、踵舟状骨癒合症(足部斜位像)、舟状楔状骨癒合症(足部正面像・側面像) (図①)▶

単純X線像



足関節側面像  
C-sign(白矢印)

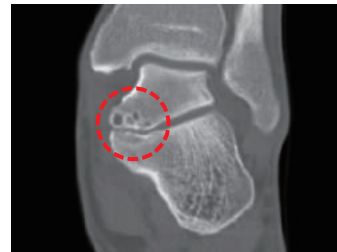

20°外旋位足関節正面像  
嘴状変形(白矢印)

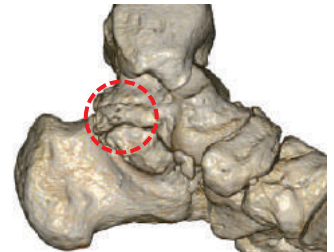
- ◆CT：3D-CT像は癒合範囲の特定に有用である(図②)。

(図②)▶

CT像



3D-CT像

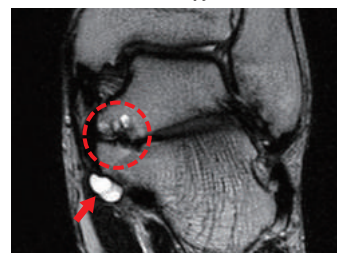


癒合部位

- ◆MRI：距踵骨癒合症で併発するガングリオンなどの軟部組織病変を評価する(図③)。

(図③)▶

MRI像



癒合部位

ガングリオン