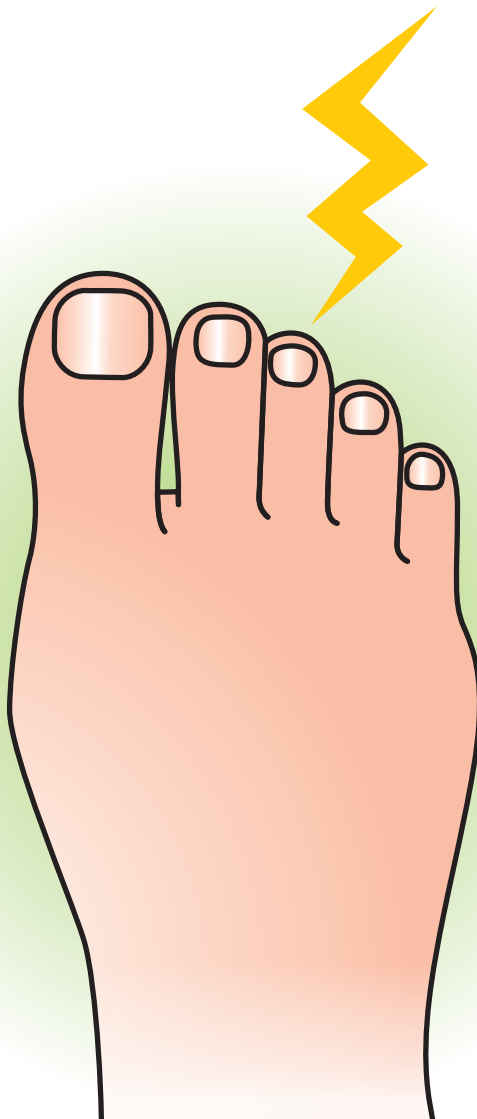

モートン
神経腫



企画



日本足の外科学会

協賛

中外製薬株式会社

モートン神経腫

症状

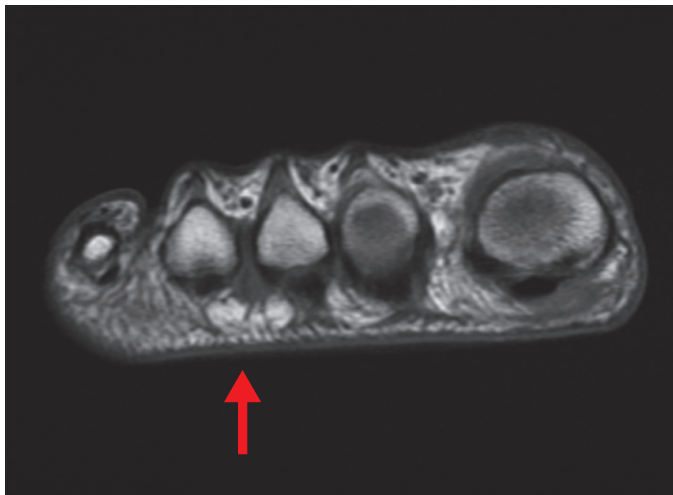
- ◆男女別の発生比は女性10:男性1であり、好発年齢は50歳前後とされる。好発部位は第3趾間、第2趾間の順である。症状は歩行時のMTP関節部の疼痛、足趾への放散痛や灼熱感である。靴を履いて歩行した際に症状の増悪を訴えることが多く、中には安静時にも症状を訴える場合がある。

原因病態

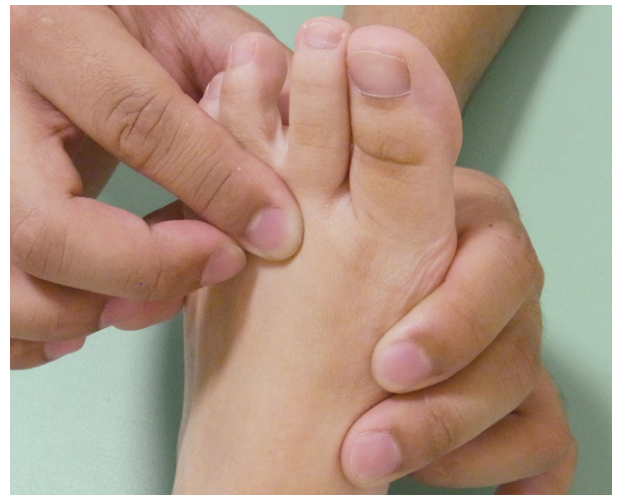- ◆中足骨々頭間において底側趾神経が圧迫を受けることにより発症する絞扼性神経障害といわれている。しばしば神経腫を形成する。第3趾間は特に外側、内側足底神経の分枝から成るため神経が太い。さらに第3、第2趾間は第1、第4趾間に比較して間隔が狭いため、外部からの圧迫により影響を受けやすい。また第1～第3中足骨と第4、第5中足骨の可動性に差があることから第3趾間の動きが増加していることも要因の1つとして考えられる。近年、日本人の生活様式の変化や本疾患が広く認識されるようになり増加傾向にある。

診察

- ◆中足骨頭間を圧迫すると疼痛、足趾への放散痛を認める。徒手的に内外側方向から把持して中足骨頭間に圧迫力を加えると、しばしばclickを生じ (Mulder's test)、疼痛を訴える。多くの場合、趾間に知覚障害を認めるが、痛覚のみが低下している場合もある。画像診断ではMRI検査において中足骨々頭間底側に神経腫が観察されることあるが、診断率は決して高くない。



神経腫 (MRI ; T1 強調像)



Mulder's test