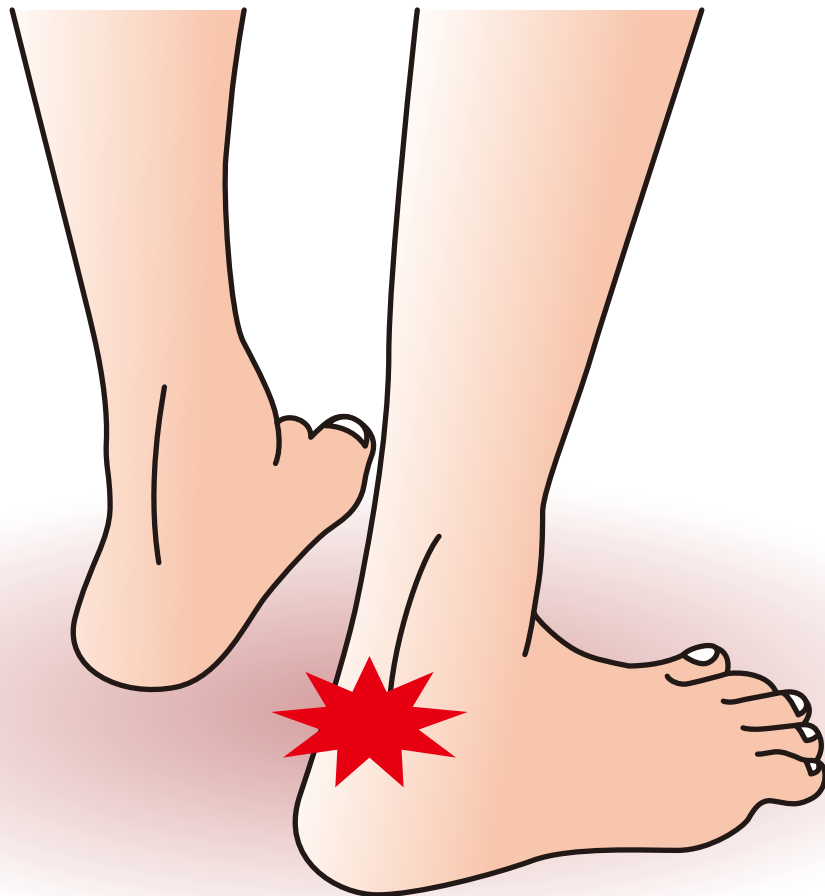

ア キ レ ス 腱
付 着 部 症



企画



日本足の外科学会

協賛

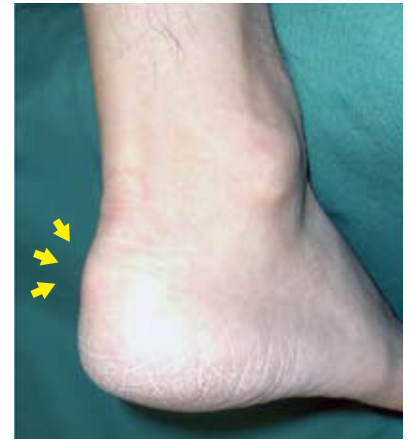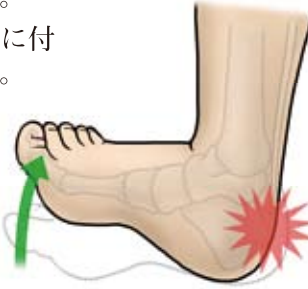
中外製薬株式会社

アキレス腱付着部症

症状

踵とアキレス腱の付着部周辺に疼痛が現れる。特に、足の関節を背屈したときに疼痛を認める。進行すると、安静時にも疼痛が続く場合がある。また、踵の部分が深い靴の装用で症状が悪化する場合がある。

右写真のようにアキレス腱が踵に付着する部分が腫れることがある。



アキレス腱付着部症（腫れがある症例）

原因病態

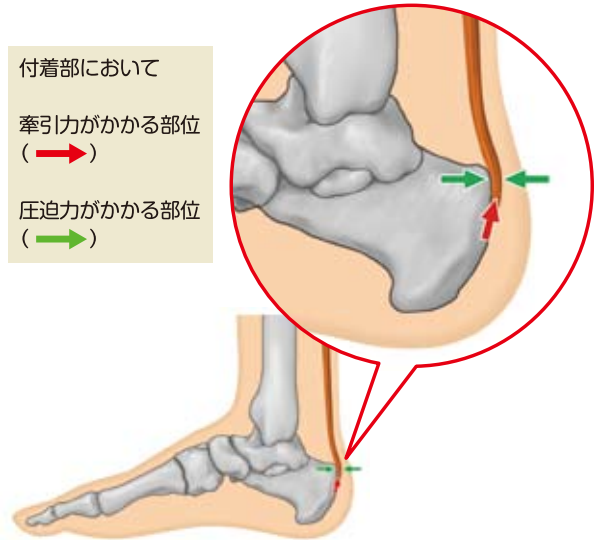
◆原因

アキレス腱と踵骨の付着部には強い牽引力が加わる一方で、その少し上では腱と骨が接していて、互いに圧迫力を受けている。これらの力の作用が繰り返されることで、付着部に変性が生じ、疼痛を引き起こす。また、踵骨や足の形の異常、労働やスポーツなどによる使いすぎ（オーバーユース）、筋肉の柔軟性低下、不適切な靴の選択などが発症のきっかけになる。

付着部において

牽引力がかかる部位
(→)

圧迫力がかかる部位
(→)



◆病態

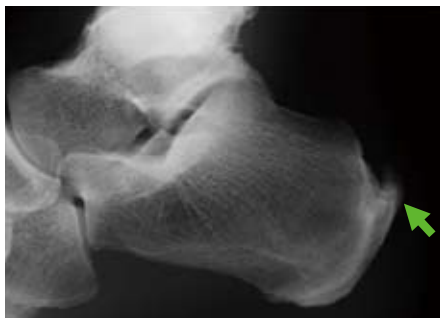「アキレス腱付着部症」は、繰り返し負荷がかかることでアキレス腱と踵骨との付着部に変性が引き起こされ痛みが生じる、腱・靭帯付着部症（エンテソパチー）のひとつである。病状の進行に伴い微小外傷とその修復が繰り返されて、肉芽形成、石灰化、骨化などの組織の変化が現れる。X線像で、腱実質内に突き出した骨棘が認められることもある。

診断

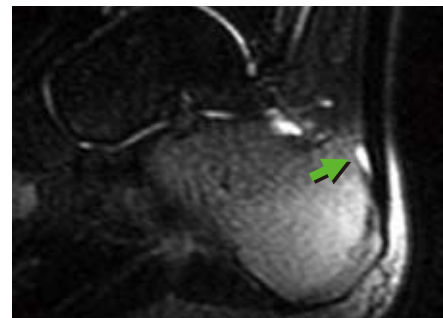
◆以下の基準に合致したときに、アキレス腱付着部症と診断できる。

- アキレス腱付着部またはアキレス腱周囲の滑液包に、圧痛または把持痛が認められる。
- 階段昇降時、歩行時、走行時に、アキレス腱付着部の痛みが出る。
- 踵の骨折やアキレス腱断裂等によるものは除外する。

画像診断では踵骨の一部がアキレス腱に沿った骨棘を形成したり、踵骨の一部（踵骨後上隆起）の膨隆がみられることがある。また、MRI 検査では踵骨後上隆起と腱の間に滑液包炎を示す所見や、骨の炎症所見がみられることもある。



骨棘の形成（X線像）



滑液包炎（MRI）