

# とう によろ びょう あし 糖尿病足

## ● 症状

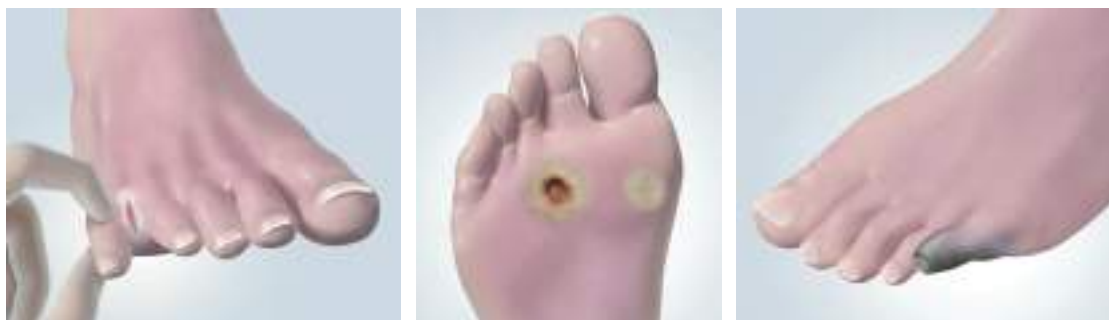
### ● 糖尿病足とは一

糖尿病の足の病変には、潰瘍（皮膚の表面の組織が欠損して、その下層の組織が露出した状態）、感染、壊疽（血行障害により部分的に死滅した組織が感染を受けて腐敗した状態）が通常よく見られます。その原因は、大きく2つあります。1つは、神経の障害です。足に傷があっても知覚が鈍いため病変に気づかず、進行してしまうこととなります。また、足指が変形したり皮膚が乾燥して亀裂が生じたりすると、潰瘍や感染の原因となります。もう1つは、血行の障害です。血液の循環が悪いと、潰瘍ができて治りにくく、壊疽や切断に至る可能性が高くなります。しかし、足の手入れを適切に行えば、潰瘍や感染を予防し、切断を防ぐことも可能です。そのためにも、定期的に医療機関を受診し、足と靴の点検を受けることが大切です。

## ● 毎日のフットケア

### 1. 足（特に趾間部（足指の股）、足底部を中心に）を観察しましょう。

視力障害のある患者さんは、家族に足を見てもらうことが必要です。皮膚が赤く腫れたり、水泡、切り傷、擦り傷、出血、爪の障害、滲出液（特に趾間部）などの危険な兆候があれば、直ちにかかりつけの医師に相談してください。



### 2. 靴を履く前に確認しましょう。

靴の中に小石などの異物が入っていないか、敷革の段差、縫い目の出っ張りなどがいないか、手と目を使って確認してください。

### 3. むるま湯を使って足を洗いましょう。

皮膚が乾燥しないように、クリームを塗って足の手入れをしてください。

### 4. 自分に合った靴と靴下を選びましょう。

靴と靴下はきつ過ぎず、足の指が動かせるくらいの余裕が必要です。特に、新しい靴を買うときは、少なくとも5分くらいは試し履きをしてから購入するようにしてください。

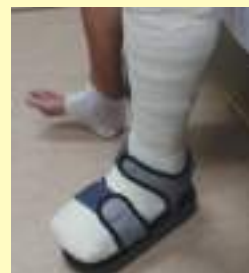### 5. 注意事項

- ・裸足で歩行しない。
- ・不用意に足の保温をしない。：知覚障害があるとアンカなどでも低温やけどの原因となります。
- ・化学薬品や鋭利な刃物の使用して胼胝を削らない。
- ・爪の角を切らない。：爪はまっすぐに切って角を皮膚から出っばらせる。
- ・喫煙しない。：血流を悪化させ、患部の治癒を遅らせます。

## ● 治療の流れ

潰瘍

浅い：トータルコンタクト型ギプス（下腿から足部にかけてピッタリとフィットさせたギプス）、治療用中敷き、靴型装具などによる潰瘍部分への体重負荷の軽減  
\*感染を伴っている場合には抗生物質の投与が必要



トータルコンタクト型ギプス

深い：壊疽の治療に準ずる

壊疽

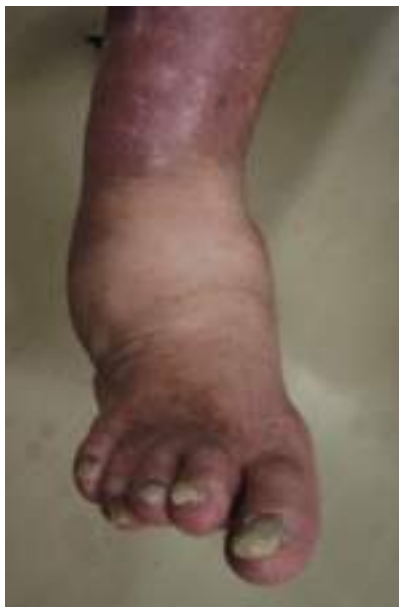1. 入院⇒糖尿病の徹底管理、感染に対する抗生物質投与
2. 壊疽した部分の排膿処置、切除
3. 傷を治すための血流改善：血行再建術（但し、極端な血流不足、動脈硬化が著しい場合には適応がありません）



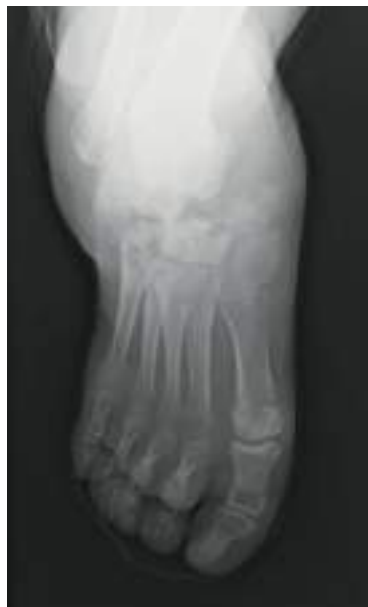以上で改善が見られない場合には足部や下肢での切断が考慮されます。  
一旦、治癒しても再発が多いので定期的な診察は不可欠です。

## ● 糖尿病にみられるシャルコー<sup>そく</sup>足とは

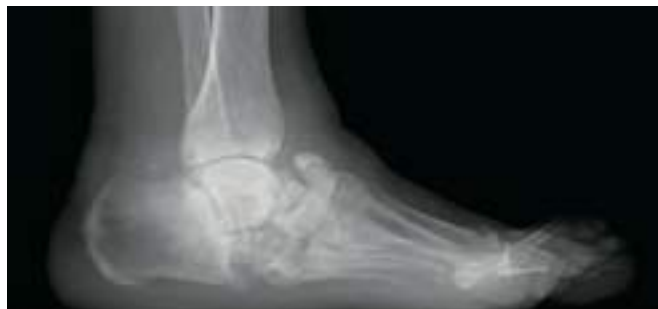シャルコー足とは、神経の障害により生じる足部の骨・関節における破壊性の関節症のことです。とくに糖尿病に多くみられ、足部が赤く腫れて熱をもつなどの症状が急性に発症し、感染と間違えることもしばしばあります。神経障害のため痛みが軽度でも、この状態を放置すると、靭帯弛緩や骨吸収、関節破壊をきたして足部の扁平化や、いちじるしい内外反変形が生じます。早期にギプスや装具などで対処すれば変形の予防は可能ですが、変形が進行してしまった場合には、骨の突出に潰瘍が繰り返し生じて感染を併発することがあるため、突出した骨の切除や関節固定術などの手術が必要となります。



足部の腫れ、熱感、変形



足の甲の関節破壊（X線像）



足部アーチの扁平化（X線像）