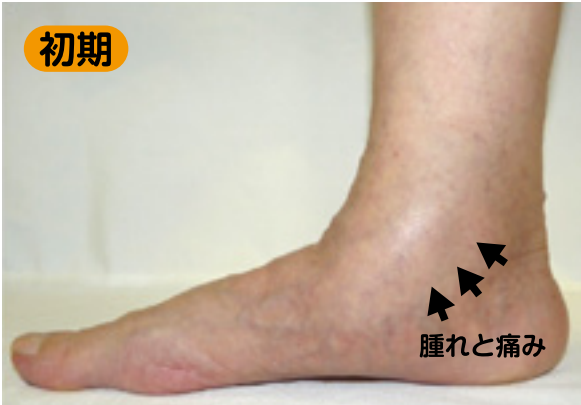
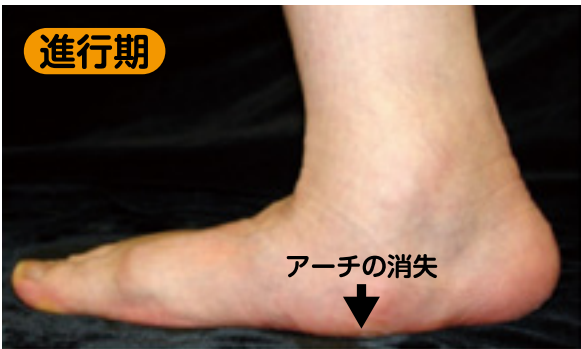
# 成人期扁平足

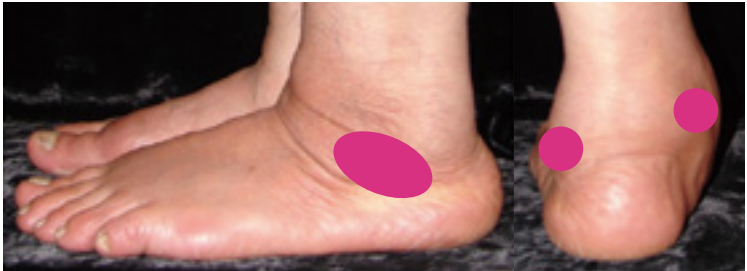## ● 症状



● 成人期扁平足とは一  
つちふまがなくなったものを扁平足といいます。小児期からの場合は、問題はありませんが、中年以降では、内くるぶし周辺の腫れと痛みで発症します。初期には扁平化は目立ちませんが、進行するにつれ、足が硬くなって歩行に支障をきたします。



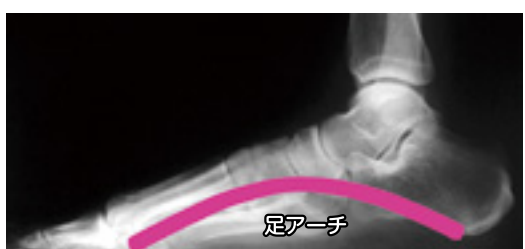● 症状  
主には「痛み」で、つま先立ち、歩行でさらに悪化します。変形の程度によって、痛みの部位も変わります。進行すると、外くるぶしや足の裏にも痛みがあらわれるようになります。



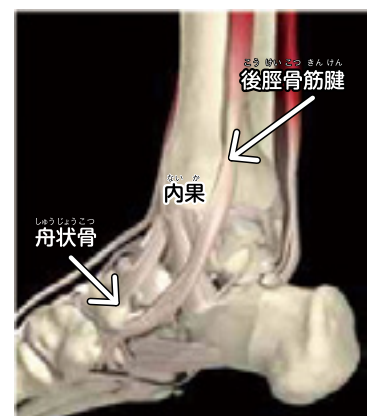● 主な痛みの部位

## ● 原因・病態

● 原因  
中年以降の女性や肥満体型の人に多く、長時間の立ち仕事や歩行、急激な体重増加、スポーツによる使いすぎ、足首周辺の外傷や手術などが原因になります。



● 病態  
足の裏のアーチ構造は、効率よく体重を支えています、そのアーチをつり上げているのが後脛骨筋です。しかしその腱は、内果（内くるぶし）のすぐ後ろで向きを変えているため負荷を受けやすく、またその付近では腱への血流が悪くなりがちで、一旦障害がおきると修復が困難です。「後脛骨筋腱機能不全」では、加齢や繰り返しの体重負荷により、内くるぶし付近で腱が断裂してアーチを支えられなくなり、次第に扁平足となります。成人期扁平足の最も多い原因です。


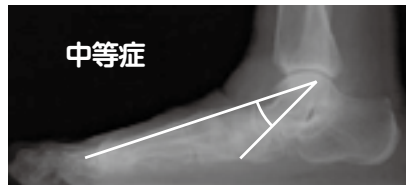
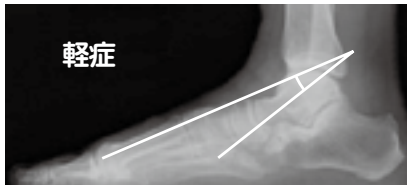
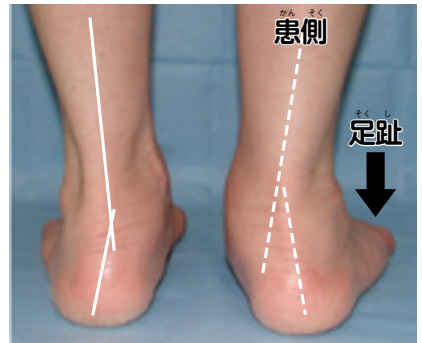


後脛骨筋腱の走行

# 診断

## ●以下の症状が認められた場合、成人期扁平足と診断されます。

- 後脛骨筋腱に沿って内側のくるぶしの下が腫れ、痛みが生じる。
- 立位を後ろからみた場合、足が扁平化しているため、かかとが外を向いて、足の趾が何本かみえる。(右図)
- 片脚でつま先立ちができない。
- 重症度は、立位で体重をかけたときのX線像で変形の具合をみる。



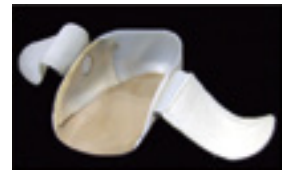- 腱はX線像には写らないため、腫れの具合や断裂等を見るためには、MRI 検査を行う。

# 治療

## ●治療方法

### 保存的治療

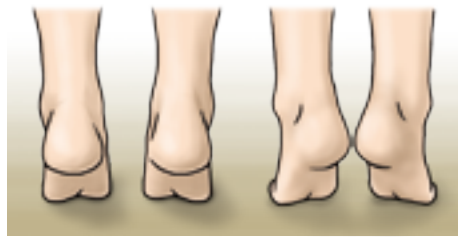
- 薬物治療  
痛みが強い場合は、非ステロイド系消炎鎮痛薬（しょうえん ちん つう やく）の外用剤や経口剤（けい こう ざい）を用います。
- 装具療法  
足の形に適した靴や、アーチ構造をサポートする足底挿板（そく ちゅう せん ばん）（靴の中敷き）を装着した靴を履くようにします。
- 運動療法  
足の趾の筋肉は、足アーチを支えるのに重要です。これらを鍛えることは予防にもなります。ただし、痛みに応じて行いましょう。



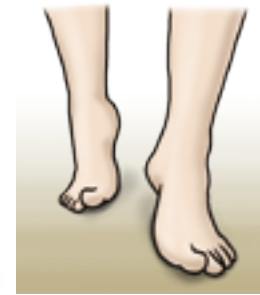靴インサート



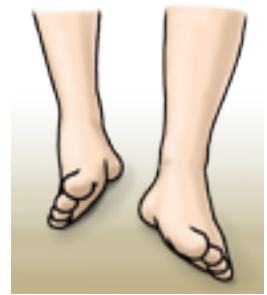足趾の屈曲



つま先立ち→踵あわせ



小趾球(小趾のつけ根)歩行



外側縁歩行

### 手術療法

- 重症の場合は、骨・関節手術や腱移行術を行うことがあります。